Aus der gynäkologischen Abtheilung des städtischen Hospitals zu Allerheiligen in Breslau.

Gleichzeitige Entwicklung eines Melanosarcoma ovarii und Carcinoma hepatis in der Schwangerschaft. Eklampsie. Placentarmetastase.

Inaugural-Dissertation

zur

Erlangung der Doktorwürde

in der

Medicin und Chirurgie

der

hohen medicinischen Fakultät der Königl. Universität Breslau

vorgelegt von

Nathan Markus,
Assistenzarzt.

Mit einer Tafel.

ACAD. MED. BAT BIBL.

Berlin 1910.
Druck von L. Schumacher.

Gedruckt mit Genehmigung der medicinischen Fakultät der Universität Breslau.

Referent: Prof. Dr. **Küstner.**

(Sonderabdruck aus dem Archiv für Gynäkologie. Band 92. Heft 3.)

Meinen lieben Eltern.

Digitized by the Internet Archive
in 2026

https://archive.org/details/IA41543119_0151

In seiner Onkologie bestreitet Virchow (1) noch das Vorkommen von Melanosarkomen an inneren Organen: „Primäre Melanosarkome innerer Organe, so sagt er, sind fast gar nicht bekannt. Einzelne entgegenstehende Angaben beziehen sich auf das Vorkommen von anders gefärbten Geschwülsten, in denen das Pigment aus stockendem oder extravasirtem Blute hervorgegangen war, die also dem Gebiet der eigentlichen Melanose fern liegen.“ Inzwischen sind jedoch mehrere Fälle in der Literatur bekannt geworden, die einwandsfrei die Melanosarkomentwicklung an inneren Organen darthun.

Die Entwicklung von Melanosarkomen an Nebenniere und Pia-Arachnoidea bietet insofern nichts Besonderes, als ja nachgewiesen ist, dass sich dort normaliter melanotisches Pigment vorfindet, ein Umstand, der der allgemein herrschenden Anschauung, dass sich Pigmentgeschwülste nur dort bilden, wo schon Pigment vorhanden ist, entspricht. Mehr Schwierigkeit in der Erklärung bietet das Vorkommen von Melanosarkomen an anderen Organen, in denen man bisher normaler Weise noch kein melaninartiges Pigment gefunden hat. Hierher gehören z. B. die Melanorsarkome der weiblichen Keimdrüsen.

Bisher kennen wir in der Literatur nur wenig einschlägige, meist zweifelhafte Beobachtungen von angeblichen primären Melanosarkomen der Ovarien. Die ältesten Zusammenstellungen von Haeckel (2) und Torggeler (3) über diesen Gegenstand sind später von Bab (4) ergänzt worden. Unter 36 Fällen von Melanosarkomatose an den Genitalien ergaben sich angeblich 4 Mal die Ovarien als Ausgangspunkt,

Andrews (5) beobachtete bei einer 35 jährigen VIII para einen während der Gravidität rasch wachsenden rechtsseitigen Ovarialtumor, der sich hinter dem Uterus entwickelt hatte, durch Operation entfernt wurde und sich als alveoläres Melanosarcoma ovarii erwies. Daneben fanden sich schon multiple Metastasen im Netz und in der vorderen Uterusfläche, so dass man an die Möglichkeit einer Metastase vom Uterus her denken kann.

Der zweite von Amann (6) beschriebene Fall scheint thatsächlich einwandsfrei zu sein. Es fand sich dort ein blauschwarzer fast kopfgrosser Tumor von Traubenform, der sich mikroskopisch als Melanosarkom erwies. Im Centrum des Tumors fand sich ein etwa wallnussgrosses Dermoid. Der Tumor war rasch gewachsen. Bei der Operation war nirgends eine Metastase zu sehen. Erst $1^1/_2$ Jahre post operationem starb die Frau und die Obduction ergab multiple Sarkomatose. Gerade das Moment, dass erst $1^1/_2$ Jahre später der Exitus erfolgte, lässt mit Wahrscheinlichkeit darauf schliessen, dass der primäre Herd in den Ovarien gesessen. Wäre der Tumor im Ovarium damals eine Metastase gewesen, so wäre wohl der Exitus früher erfolgt, da die Melanosarkome rasch in die Gefässe durchbrechen.

Einen weiteren Fall anscheinend primärer Genese berichtet Lorrain (7).

Die beiden zuletzt erwähnten Fälle von Westenhöffer (8) und Bab (4) sind wohl als metastatische Befunde in Ovarien anzusehen.

Westenhöffer (8) beschreibt einen Fall von Melanosarkomen, bei dem die Haut, die inneren Organe und beide Ovarien befallen waren. In beiden Ovarien fand sich je ein dunkler, leicht ausschälbarer Tumor. Diese Form der eingesprengten Knotenbildung spricht doch wohl dafür, dass es sich um metastatische Tumoren wie in den anderen inneren Organen handelte.

Ebenso berichtete Bab (4) von einem Melanosarcoma ovarii bei einer 39jährigen Frau. Dieser Fall erscheint mir deshalb nicht ganz einwandfrei, weil sich bei derselben Patientin ein grosser Kniekehlentumor fand, der angeblich schon seit längerer Zeit bestehen sollte. Ausserdem hat Mangelsdorf (9) die Sarkomentwicklung in den Ovarialkystomen des Bab'schen Falles als weisse Metastasen ohne jegliche Pigmentirung beschrieben. Bab (4) gesteht selbst ein, dass er einen exacten Beweis für das Primäre seines Befundes nicht erbringen kann.

Wenn auch der Bab'sche (4) Fall nicht mit Sicherheit als primärer Ovarialtumor zu verwerthen ist, so gewinnt doch seine Arbeit dadurch Interesse, dass er wichtige Anhaltspunkte für die Möglichkeit der primären Entstehung melanotischer Geschwülste in den Ovarien gegeben hat.

Für die Frage der Entwicklung melanotischer Tumoren ist die Verbreitungsweise des Melanins im menschlichen Körper von besonderer Bedeutung.

Zum ersten Male finden wir den Ausdruck Melanose bei Laënnec (10). Er verstand darunter alle schwarzen Färbungen des Körpers mit Ausnahme des Lungenpigments und belegt dieselben mit dem Ausdruck espèce de cancer. In Deutschland spricht Stromeyer zuerst von Melanosarkomen, ohne jedoch nähere Details zu geben. Virchow (12) will die Pigmentanhäufung an Stellen physiologischen Vorkommens, wo nicht eigentliche Geschwulstbildung hervortritt, als Melanoma bezeichnet wissen.

Bezüglich der Bildung und Herkunft des Melanins existiren nun verschiedene Anschauungen.

Virchow (12) ist noch im Zweifel über zwei Möglichkeiten der Pigmententstehung, und lässt die Fragen unentschieden, ob sich das Pigment durch metabolische Zellthätigkeit bilde, oder ob es aus den Säften des Körpers aufgenommen und abgelagert werde.

Langhans (13) als Hauptvertreter einer Richtung, die die Pigmentbildung auf die Metamorphose ausgetretener rother Blutkörperchen oder diffundirten Blutfarbstoffs zurückführt, nimmt auf Grund seiner Untersuchungen über die Formen und Vertheilung des Pigments an, dass dasselbe aus veränderten ausgewanderten rothen Blutkörperchen bestehe.

Gussenbauer (14) leitet das Pigment ebenfalls vom Blute ab. Er unterscheidet mehrere Stadien der Pigmentbildung.

1. Blutanschoppung, Ektasirung der Gefässe und Stase.
2. Abgabe des Farbstoffes an's Plasma durch Transfusion, Gelangen des Hämatins ins Gewebe, Aufnahme in die Gewebszellen.
3. Condensirung in den Geweben und Körnchenbildung.

Er stützt diese seine Theorie durch die Beobachtung, dass sich das Pigment hauptsächlich in der Nähe der Gefässe vorfinden soll und dass Thrombosen vorhanden wären.

Auch Schmidt (15) ist Anhänger der hämatogenen Theorie, wobei er doch schon weitergeht und annimmt, dass es des Stoffwechsels des lebenden Gewebes bedarf, um das Blutpigment umzuwandeln.

Auf Grund genauer chemischer Untersuchungen des Melaninpigments sind nun Berdez (16) und Nencki (16) zu dem Resultat gekommen, dass Melanin eine ganz andere chemische Constitution habe, als die Derivate des normalen Blutfarbstoffs. Sie fanden, dass abgesehen vom Fehlen des Eisens das Melanin einen für einen Abkömmling aus dem Blute zu hohen Schwefelgehalt hätte, der sich nur durch eine besondere Zellthätigkeit durch Eiweissumsatz erklären liesse.

Vogel (17) kam auf Grund derselben Untersuchungen zu dem Resultat, dass es eine metabolische Zellthätigkeit wäre, die das Pigment aus dem Eiweiss der Zelle aufbaute.

Nach Lubarsch (18) und Schmiedeberg (19) sollen die Muttersubstanz für die Entstehung des Melanins, nicht das Eiweiss selbst, sondern dessen Spaltungsprodukte abgeben.

Staffel (20) zeigt an Conchitos, jungen Tritons, dass das Pigment durch Zellthätigkeit gebildet würde, indem die nucleären Substanzen des Kerns eine Anreicherung erführen und dann in die Pigmentbildung treten. Specificität von Zellen streitet er ab. Andere, wie von Recklinghausen (21), führen gegen die hämatogene Theorie ins Feld, dass bei der Sepia Melanin gebildet werde, wenn auch das Blut keine Blutkörperchen enthielte. Ribbert (22) hat die Frage der Entstehung des Melanins vor allem an melanotischen Tumoren studirt, und will die Melanosarkomatose nicht nach der allgemeinen Geschwulstsystematik, sondern nach der Zellform charakterisirt wissen. Er behauptet, dass das melanotische Pigment ein Produkt von Zellen sei, deren physiologische Aufgabe es ist, Pigment zu produciren. Als solche beschreibt er langverzweigte, eckige, zackige, spindlige Gebilde, daneben noch einfachere Zellformen, die den eben geschilderten Charakter später verloren haben. Er identificirt diese Zellen vollkommen mit den Chromatophoren der weichen Warzen und will also die Melanosarkome als Geschwulstart sui generis betrachtet wissen. Den Reiz zur malignen Degeneration der Naevi könnte stärkere Vascularisation abgeben.

Der Ribbert'schen (22) Auffassung, dass es sich um eine mit besonderer Function betraute Zellart handelt, von der die melanotischen Geschwülste ihren Ausgang nehmen, stimmt Borst (23)

bei. Wir finden jedoch bei ihm wieder eine Anlehnung an die hämatogene Theorie, insofern, als er annimmt, dass die pigmentbildenden Zellen im besonderen Zusammenhang zu den pigmentfähigen Substanzen des Blutes ständen, dieselben anzögen und sie zu Pigment verarbeiteten.

Bab (4) sucht nun in seiner Arbeit über Melanosarcoma ovarii den Nachweis zu erbringen, dass weder die histiogene noch die hämatogene Theorie der Entwickelung von Melanosarkomen an inneren Organen etwas in den Weg legt. Es ist klar, dass die hämatogene Theorie die Pigmentgeschwulstbildung überall zulässt. „Steht man dagegen auf dem Standpunkt der histiogenen Theorie, so drängt sich nach Bab (4) die Thatsache auf, dass die Chromatophoren Wanderzellen sind, und dass gerade an diesen Zellen eine überaus leichte, auf mannigfache Reize gehorchende Beweglichkeit wahrnehmbar ist". Demnach könnte man sich vorstellen, dass in Folge Pigmentzellenwanderung sich eine Pigmentgeschwulst auch an inneren Organen entwickeln könne. Derartige Vorgänge sind allerdings bisher nicht bekannt. Ferner ist es auch bisher nicht nachgewiesen, dass den Pigmentzellen überhaupt die Function zukommt, angelockt durch irgend einen pathologischen Reiz, nach dem Ort des Reizes zu wandern, eine Eigenschaft, die man bisher nur bei Leukocyten hat finden können. Immerhin wäre es ja denkbar, dass es unter besonderen Verhältnissen dazu kommt.

Eine bekannte Prädilectionsstelle für Pigmentanhäufungen, die wahrscheinlich auf Abwanderung zurückzuführen sind, bieten Narben dar. Hierher gehören auch die Pigmentirungen der physiologischer Weise im Ovarium durch Follikelberstung gesetzten Narbe. Das Pigment, das hierzu verwendet wird, ist aber kein Melanin, sondern ein Abkömmling des Lipochroms, das sogenannte Luteinpigment. Nach Krukenberg (24) soll freilich eine so innige Verwandtschaft zwischen diesen beiden Farbstoffen bestehen, dass die Annahme möglich wäre, dass Lipochrome in Melanin übergehen könnten. Es ist allerdings kein derartiger Fall beobachtet worden, ebensowenig ist je Melanin in einem Corpus luteum gefunden worden. Der Ammann'sche (6) Fall beweist nun einwandsfrei, dass im Ovarium primäre Melanosarkome vorkommen. Allerdings ist hier die Entwickelung auf Grund fötaler Haut vor sich gegangen. Immerhin ist dieser Fall ein Beweis dafür, dass unter besonderen Bedingungen auch primär im Ovarium melanotisches Pigment vorkommen kann. In Frage kommen vor allen Dingen, wie im Ammann'schen Fall

Dermoide, möglicher Weise auch sonstige versprengte Gewebsstücke.

Dass aber auch die Ovarialsubstanz selbst den primären Herd melanotischer Tumoren bilden kann, beweist ein durch Autopsie einwandsfrei beobachteter Fall von Melanosarcoma ovarii. Dieser Fall kam auf der Frauenabtheilung des Allerheiligen Hospitals zu Breslau zur Beobachtung. Er weist in klinisch und pathologisch-anatomischer Hinsicht noch mancherlei Besonderheiten auf, auf die ich später noch zurückkommen werde.

Anamnese.

(Vom Ehemann und behandelnden Arzt erhoben).

Familienanamnese ohne Belang. Frühere Krankheiten waren nicht festzustellen. Menses stets regelmässig. Letzte Periode Anfang April 1910. Bisher drei Partus ohne Besonderheiten. Letzter Partus 1902.

Jetziger Krankheitsverlauf.

Von Beginn der Schwangerschaft an soll sich die Patientin krank gefühlt haben. Sie hatte viel unter Leib- und Kopfschmerzen zu leiden, war deshalb häufig in ärztlicher Behandlung. Auf Anrathen der Hebamme wurde ca. 14 Tage vor der Einlieferung ins Krankenhaus ein Arzt consultirt, der nichts Pathologisches feststellte und erklärt haben soll, die Patientin könne austragen. In den letzten 4—5 Tagen wurden die Kopfschmerzen besonders stark, am Nachmittag des Einlieferungstages wurden sie so excessiv, dass noch einmal der Arzt geholt wurde. Ehe dieser erschien, erfolgte ein Krampfanfall, der ca. 1—2 Minuten dauerte. Pat. war von da ab bewusstlos, beim Transport ins Krankenhaus hatte sie einen zweiten Krampfanfall.

Der Aufnahmebefund war folgender: Mittelgrosse, mittelkräftig gebaute Frau in genügendem Ernährungszustande. Blasses Aussehen, leichte Cyanose der Wangen und sichtbaren Schleimhäute. Die Athmung ist schlecht und röchelnd. Bei der deshalb sofort vorgenommenen künstlichen Athmung wird ein neuer allgemeiner Krampfanfall von 1 Minute Dauer ausgelöst.

Die vorgenommene oberflächliche Untersuchung von Lunge und Herz ergiebt nichts Besonderes. An vielen Stellen des Rumpfes und der Extremitäten sieht man, dicht unter der Haut gelagert, kleine stecknadelkopf- bis hirsekorngrosse, knötchenartige, blauschwärzliche Gebilde; die Haut darüber ist verschieblich. Abdomen aufgetrieben. Der Fundus uteri steht am Rippenbogen. Das Kind liegt in zweiter Schädellage. Herztöne, nicht immer ganz deutlich, rechts zwei Querfinger unterhalb des Nabels zu hören. Der Kopf steht beweglich über dem Beckeneingang.

Die Leber ist auffallend gross und derb und von unebner Oberfläche; sie überragt den Rippenbogen um 3—4 Querfinger. In der der Vesica fellea entsprechenden Gegend ist eine tumorartige, höckrige Vorwölbung von über Hühnereigrösse (Gallenblase mit Steinen? Tumor?) zu palpiren.

Untersuchung per vaginam ergiebt folgenden Befund: Vulva klaffend, livid, Vagina weit, glatt, Portio plump, aufgelockert, livid. Alte Cervixrisse. Muttermund für 1 Finger durchgängig. Cervix schon

entfaltet. Pfeilnaht fast quer. Kleine Fontanelle rechts, grosse links zu fühlen.

An den Adnexen ist nichts abzutasten.

Der Urin, kurz nach der Aufnahme in einer Menge von 125 ccm katheterisirt, hat eine dunkelgelbe Farbe mit etwas bräunlichen Beimengungen. Eiweissprobe positiv; im Esbach $^1/_2$ $^0/_{00}$ Albumen. Blutprobe fiel schwach positiv aus. Gallenfarbstoff negativ. Im Urinsediment viele weisse und reichlich rothe Blutkörperchen, vereinzelte Epithelien, massenhaft amorphe kugelige, dunkelbraunschwarze Bestandtheile, ferner ziemlich reichlich granulirte Cylinder mit braunschwarzen Auflagerungen.

Die klinische Diagnose lautete auf Eclampsia gravidarum m. IX. Tumor hepatis (?).

Die der Diagnose entsprechende Therapie war sofortige Entbindung mittels Hysterotomia ant. Es wurde sofort zur Operation geschritten. Als Pat. auf dem Operationstisch gelagert wird, erfolgt ein erneuter Krampfanfall von $^5/_4$ Minuten Dauer. Der unmittelbar vor der Operation noch vorgenommene Katheterismus der Blase ergiebt 10 ccm Urin.

Die Operation (Operateur: Secundärarzt der Abtheilung) wird am 25. 12. $7^1/_2$ Uhr Abends in Chloroformnarkose ausgeführt:

Nach Herabziehen der Cervix mit Hakenzangen, Sagittalschnitt in der vorderen Vaginalwand und nach Abschieben der Blase wird die Cervix bis über den inneren Muttermund sagittal gespalten, wobei die Umschlagsstelle des vorderen Peritoneums zu Gesicht kommt: unter Leitung des Auges wird dasselbe stumpf zurückgeschoben. An dem hochstehenden Kopf wird mit einiger Schwierigkeit die Zange angelegt und das Kind extrahirt, Angeschlossen wird sofort die manuelle Placentarlösung, da sich die Placenta mittels Credé nicht exprimiren lässt. Naht der Cervixmusculatur und der Scheidenwunde.

Krankheitsverlauf.

Schon kurze Zeit nach der Operation reagirt die Pat., die bis dahin völlig bewusstlos war, auf starken Anruf.

Post partum ist jetzt die Leber noch wesentlich besser als ein stark vergrössertes, zum Theil sehr hartes, uneben höckriges Organ mit einem sich besonders gut abhebenden Tumor in der Gallenblasengegend zu tasten. Im letzteren Tumor wiederum viele kleine Knötchen palpabel.

Der Puls der Pat. ist sehr beschleunigt, klein und weich. Auf Digalen- und Kampferinjectionen bessert sich der Puls etwas, ohne dass sich das Gesammtbild wesentlich ändert. 12 Uhr Nachts wird der Puls wieder schlechter, die Athmung, die bis dahin leidlich war, oberflächlicher und röchelnd. Excitantien sind erfolglos. $12^1/_2$ Uhr V. erfolgt der Exitus, und am 26. 12. 5 Uhr V. auch der Tod des Kindes.

Wie ich zum Schluss des klinischen Krankheitsbildes betonen möchte, sind also im Ganzen vier eklamptische Anfälle, darunter zwei vom Arzt beobachtet worden.

Obductionsbefund vom 27. 12.

Mittelgrosse, weibliche Leiche von mässigem Ernährungszustande. Blasse Hautfarbe. Unter der Haut des Rumpfes, besonders des Bauches finden sich eine Unmenge rundlicher Knoten von Schrotkorn- bis Erbsengrösse, die die Haut kugelig vorwölben, stellenweise schwarzbräunliche Farbe erkennen lassen.

Herzbeutel glatt; unter dem visceralen Blatte sieht man sowohl an den Ventrikeln, wie an den Vorhöfen rundliche Geschwulstknoten von schwarzer Farbe, die gegen die Umgebung scharf abgegrenzt sind. Herz von gewöhnlicher Grösse. Musculatur blass, schlaff. Klappen schlussfähig, zart. Unter dem Endocard, sowie in der musculären Wand der linken Kammer eine Reihe schwärzlicher Knoten verschiedenster Grösse (1—3 mm Durchmesser). Aorta und Aeste zart; Intima glatt und glänzend. Am Hilus der linken Lunge sitzt ein wallnussgrosses Drüsenpaket, das von einer schwarzen, breiig weichen Neubildung völlig durchsetzt ist. Im Oberlappen der Lunge ist das Gewebe gut lufthaltig. Im Unterlappen ist der Blutgehalt etwas vermehrt, der Luftgehalt nirgends gestört. Die rechte Lunge zeigt in allen drei Lappen normales Gewebe, jedoch ist auch hier im Unterlappen starke Gefässfüllung vorhanden. Zunge, Rachenschleimhaut sind blass; Kehlkopf, Speiseröhre, sowie Schilddrüse unverändert.

Bei der Eröffnung der Bauchhöhle fällt zunächst die stark vergrösserte Leber auf, deren rechter Lappen von einer mehr als kindskopfgrossen, derben, grauweissen Geschwulst eingenommen ist, daneben, sowie im linken Leberlappen eine ganze Menge rundlich, weissgelber Knoten von verschiedenster Grösse (2—20 mm Durchmesser), die unter der Serosa sitzend, meistens an der Oberfläche schlüssellochförmig eingesunken sind. Das dazwischen liegende Lebergewebe ist blassgelb, die Zeichnung desselben verwaschen.

Ausser den genannten Tumoren finden sich noch weitere Tumoren in der Leber, die durch sehr weiche Beschaffenheit und schwarzbraune Farbe ausgezeichnet sind, einen Durchmesser von 5—12 cm zeigen und an der Oberfläche die Serosa halbkugelig emporwölben. Die Gallenwege sind frei. Gallenblase: Schleimhaut glatt; an der hinteren Wand der Blase dagegen grubenartig eingezogen; ebendaselbst geht deren Wand continuirlich in den grauweissen Lebertumor über. Das Zwerchfell ist mit einer Unmenge flach hügeliger graugelber Gewächse bedeckt, die an der gegenüber liegenden Leber tiefe schlüssellochartige Eindrücke hinterlassen. Magen erweitert. Schleimhaut glatt, blass. Darmschleimhaut unverändert. Unter dem Peritoneum der seitlichen Bauchwand und der dazu gehörigen Musculatur eine Unmenge schwärzlicher Knoten verschiedenster Grösse. Pankreas blass, Zeichnung verwischt. Milz von gewöhnlicher Grösse, Gewebe weich, Zeichnung undeutlich, sonst frei.

Der Uterus stark vergrössert, ragt bis an die Verbindungslinie der beiden Spin. il. ant. sup. empor, beiderseits begleitet von zwei mächtigen schwarz gefärbten Tumoren, die den Ovarien der betreffenden Seite angehören. Von diesen ist der rechte von grobknolliger Gestalt (10—14 cm Durchmesser), weich. Schnittfläche schwarz bis schwarzbraun, lässt eine Structur des Gewebes nicht mehr erkennen. Der linke Tumor von gleicher Form, jedoch kaum halb so gross wie der rechte, zeigt die gleichen Gewebsveränderungen wie dieser. Die Tuben sind frei. Der Uterus ist 18 cm lang, 12 cm breit, 7 cm dick. An der Vorder- und Hinterfläche sitzen graugelbe Knötchen verschiedener Grösse. An der vorderen Wand der Cervix befindet sich eine 12 cm lange, frische, durch Naht geschlossene Wunde, die die Portio durchzieht und sich auf die vordere Vaginalwand fortsetzt. Blase weit, auf der Blasenschleimhaut vereinzelte kleine Blutungen, sonst ist diese frei. Beide Nebennieren von gewöhnlicher Grösse, weich. Rinden- und

Markschicht zeigen normales Aussehen. Linke Niere von normaler Grösse. Kapsel leicht abziehbar, Oberfläche glatt, glasgelb, besetzt mit einigen punktförmigen bis hirsekorngrossen schwarzen Flecken. Durchschnitt: Rinde und Mark zeigen trübe Zeichnung, blassgelb; auch hier die gleichen Flecken. Rechte Niere von derselben Beschaffenheit wie die linke.

Gehirnsection.

Dura mater und ihre Sinus unverändert. Pia glatt, glänzend. Ihre Venen sind reichlich gefüllt. Das Gehirn wird in eine Anzahl von Frontalschnitten zerlegt. Diese zeigen im Stirnhirn eine Reihe kugeliger schwarzer Knoten, die lediglich in der Markschicht sitzen, 2—6 mm Durchmesser haben. Im linken Scheitellappen findet sich ein ebensolcher Tumor, 3,5 cm Durchmesser, der bis in die Rindenschicht reicht und von einer hellgelben Zone umsäumt ist. Ausserdem sind sowohl im Marklager wie in den grossen Ganglien noch eine Reihe gleichartiger schwarzer Knoten eingesprengt, die verschiedene Grösse (0,2—3 cm Durchmesser) darbieten, und gegen die Umgebung scharf abgegrenzt sind. Bisweilen finden sich in deren Nähe grössere frische Blutergüsse. Sonstige Veränderungen sind am Gehirn nicht wahrnehmbar. Die Augen waren frei.

Nachtrag.

Der Uterus wird an der Hinterfläche eröffnet; die Placentarstelle ist mit frischen Blutgerinnseln bedeckt, die Wand ist frei von Veränderungen. In der Cervix an der Vorderfläche, die mit geronnenem Blut bedeckte Naht. Das Gewebe von normalem Aussehen. Die Placenta, die vollständig ist und überall sonst normales Gewebe erkennen lässt, zeigt auf der uterinen Seite mehrere kleine schrotkorngrosse schwarzbraune Einsprenklungen, die sich scharf gegen das übrige Placentargewebe abgrenzen lassen.

Die Obduction des Kindes ergab nichts Besonderes; eine Todesursache liess sich nicht feststellen.

Pathologisch-anatomische Diagnose.

Melanosarcomatosis pericardii, myocardii, endocardii, glandul. lymph. bronch., hepatis, peritonei, cerebri, cutis. Carcinoma vesicae felleae in hepatem progrediens cum metastas. peritonei visceralis et parietalis (diaphragmatis, cav. Douglas. utr.).

Melanosarcoma ovarii utr. Status puerperalis uteri; Vulnus cervicis et vaginae e colpohysterotomia ant. Dilatatio ventriculi, Bronchitis, Degeneratio adiposa et melanosarcomatosa renis utr. Haemorrhagie mucosae vesicae urin.

Mikroskopische Untersuchung.

(Formalin-Paraffineinbettung, Färbung mit Hämatoxylin-Eosin, van Gieson, Weigert'sche Fibrinfärbung, Orceïnelasticafärbung).

Die mikroskopischen Bilder vom Ovarialtumor zeigen alle denselben Bau: nirgends ist normales Ovarialgewebe zu erblicken. Es ist ersetzt durch ein zellreiches Gewebe, das durch spärliche, sich leicht verzweigende Faserzüge durchquert wird, die einen leicht alveolären Bau des ganzen Tumors bedingen. Bei den Zellformen handelt es sich grösstentheils um gleich grosse, rundliche Zellen, die einen central gelegenen, tief blau gefärbten Kern und eine periphere schmale Plasma-

zone erkennen lassen. Im Kern selbst ist auch bei stärkster Vergrösserung kaum ein Chromatinnetz zu differenciren. Neben diesen Formen sieht man auch unregelmässig vertheilt und ziemlich selten eingestreut grössere mehrkernige Zellen, vereinzelt auch grosse Zellen, die ungefähr das Zwei- bis Dreifache der oben angegebenen Formen ausmachen, theils rundlich gebaut sind, theils polygonal spindelförmige mit bald breiterer, bald schmälerer Protoplasmazone. In einzelnen Kernen dieser grösseren Zellen kann man deutlich eine wabige Structur erkennen. Ueber das ganze Gesichtsfeld zerstreut sieht man nun, theilweise in dichten Haufen gelagert, theils grössere, theils kleinere Pigmentschollen, die vielfach eine ziemlich regelmässige, bald rundliche, bald polygonale zackig ausgezogene Form aufweisen, scharf contourirt sind, und so den Eindruck erwecken, als ob es sich um Zellen handelt, bei denen sich in Folge Pigmenteinlagerungen Zelltheile nicht differenciren lassen. Die Grösse dieser Formen schwankt zwischen dem Drei- und Vierfachen der gewöhnlichen Tumorzellen. Vereinzelt sieht man auch kleine Pigmentkörnchen zwischen den Tumorzellen liegen. Die Anordnung der Pigmentablagerung ist bald derartig, dass man das Pigment den Gewebsfaserzügen folgen sieht, bald ist es innerhalb der von Fasern umschlossenen Alveolen zu erkennen. Das ganze Gewebe ist sehr gefässarm, nur an der Tumoroberfläche, wo eine dicke Faserschicht zu bemerken ist, finden sich grössere Gefässe. Dieselben sind strotzend gefüllt mit rothen Blutkörperchen. Neben diesen konnte ich auch zwischen den rothen Blutkörperchen eingelagerte grössere Pigmentschollen sehen, an anderen Stellen kleine braun-schwarze Pigmentkörnchen. An anderen mikroskopischen Tumorbildern sind die Bindegewebsfaserzüge dicker, bandartiger, fassen eine kleine Alveole zwischen sich, in der man häufig nur eine grosse, leicht spindlig ausgezogene, gut contourirte Pigmentscholle wahrnimmt.

Der grosse weisse Lebertumor zeigt einen erheblich anderen Bau als den eben geschilderten. Das ganze Tumorgewebe durchziehen breite, sich vielfach verzweigende Faserzüge, die bald grössere, bald kleinere mit Zellen gefüllte Alveolen bilden.

Diese Zellen unterscheiden sich von den oben geschilderten durch Form und Anordnung: es sind grosse, cylinderförmige und kubische Formen, die reihenförmig nebeneinander gelagert sind und drüsenschlauchähnlich die Alveolenwand umziehen. Ganz vereinzelt sieht man auch eine einfache Zellleiste innerhalb einer Alveole. An anderen Stellen ist das Zwischengewebe stark reducirt, während die epithelialen Elemente stark überwiegen. Diese Stellen sind sehr gefässarm. Andererseits sieht man auch Stellen, wo das Zwischengewebe stark hervortritt und nur Zellleisten bestehend aus 2—3 Zellen zwischen sich fasst. Pigment ist im ganzen Tumorgewebe nicht wahrzunehmen. Nur an der Grenzschicht[1]) zum anderen nur durch eine dünne Bindegewebslamelle getrennten schwarzen, metastatischen Lebertumor finden sich ganz vereinzelt eingestreut schwarzbraune grössere und kleinere Pigmentschollen. Dieser Tumor wiederum zeigt genau denselben Aufbau wie das Tumorgewebe in den Ovarien. Auch hier sind reichliche rundliche, wenige spindlige, durch spärliches Stützgewebe geschiedene Zellhaufen ohne jegliches Gefüge wahrzunehmen. Auch hier ein leichter alveolärer Typus. Neben den kleineren rundlichen Zellformen finden sich hier

1) Confr. Fig 4.

wiederum auch grössere, wie die im Ovarium geschilderten. Das ganze Gewebe ist sehr gefässarm, nur an einzelnen breiten bandartigen Faserzügen, die das Gewebe durchziehen und in deren Umgebung der alveoläre Aufbau besser hervortritt, sind kleinere Gefässe wahrzunehmen. Die Kernfärbung ist im ganzen sehr gut, nur an einem, aus dem Centrum des Tumors geschnittenen Stückchen sieht man nekrotische Zellpartien. Die Pigmentvertheilung ist auch in diesem Tumorgewebe wie im Ovarium: bald grössere, bald kleinere, theils in Haufen zusammenliegende Pigmentschollen, theils über das ganze Gesichtsfeld verstreut, am häufigsten dem Stützgewebe folgend, seltener innerhalb der Alveolen gelagert.

Die mikroskopischen Schnitte durch die schwarzbraunen Tumormetastasen anderer Stellen, wie z. B. des Peritoneums, des Endocards, der Bronchialdrüsen und der Gehirnknoten zeigen alle denselben Aufbau wie das im Ovarium geschilderte Tumorgewebe, nur an den Gehirnknoten zeigen alle denselben Aufbau wie das im Ovarium geschilderte Tumorgewebe, nur an den Gehirnknoten kann man in der Peripherie desselben grössere Blutextravasate wahrnehmen.

Ein mikroskopischer Schnitt einer weissen Lebertumormetastase zeigt genau ebenfalls dieselbe Structur wie der Lebertumor: massenhaft sich verflechtende, Alveolen bildende Faserzüge; in den Alveolen drüsenschlauchartig zusammenliegende Zellen epithelialer Herkunft, mit bald grösserem, bald kleinerem Lumen innerhalb der Drüsenschläuche. Die Zellen selbst sind gross, cylindrisch und polyedrisch geformt, enthalten einen central gelegenen Kern, in dem sich deutliche Kerntheilungsfiguren differenziren lassen. Pigment ist nirgends vorhanden.

Das normale Lebergewebe zeigt verhältnissmässig wenig Veränderungen: deutliche Anordnung in Leberzellenbalken, die wohl durch den Druck der Tumoren etwas verdünnt erscheinen. An einzelnen Zellen ist geringe Verfettung, an anderen schlechte Kernfärbung als Zeichen beginnender Nekrose wahrzunehmen. Blutextravasate sind nirgends vorhanden; mässige Gallenpigmentablagerungen.

Besonders interessante mikroskopische Befunde bieten die Bilder der Niere[1]) und Placenta[2]). Die Tumorknötchen in der Nierenrinde zeigen insofern nichts Besonderes als sie nur die Structur des Ovarialtumors wiederholen. Es sind scharf begrenzte Knötchen, bei denen das Pigment hauptsächlich in der Peripherie abgelagert ist.

Viel interessanter ist das eigentliche Nierengewebe selbst. Man sieht in der Rinde und zwar in den Tubuli contorti vielfach in Nekrose begriffene Zellen, deren Zellstructur nicht mehr genau zu differenziren ist. Die Glomeruli sind sämmtlich gut erhalten. Im Interstitium sind fast gar keine Veränderungen wahrzunehmen, nur ganz vereinzelt zellige Infiltration. Auch an den graden Harncanälchen zeigt sich Zelluntergang, wenn auch nicht in dem Maasse, wie in den gewundenen. Betrachtet man die an ihrer Zellform doch noch zu erkennenden Zellleiber im Einzelnen, so fallen sofort die massenhaft feinen schwarzbraunen, zum Theil punktförmigen Einlagerungen auf, die manchmal so reichlich sind, dass die Zellen ganz überschüttet erscheinen und nur aus ihrer Lagerung zwischen anderen Epithelien als solche zu erkennen sind. Ferner kann man im Lumen der gewundenen wie der geraden Canälchen dieselben Pigmentablagerungen wahrnehmen. An den gut erhaltenen kuge-

1) cf. Figur 3.
2) cf. Figur 1 u. 2.

ligen sieht man in dem Zellplasma deutlich nur mässige, häufig wiederum starke Pigmentkörncheneinlagerungen. Es scheint, dass die zunehmende Ueberschwemmung der Zelle mit Pigment zum Tode derselben geführt hat, weil es in den am meisten mit Pigment überschwemmten Zellen zur Nekrose derselben gekommen ist. Man hat nach den mikroskopischen Bildern der Vertheilung des Pigments in den Epithelien den Eindruck, als ob das Pigment zunächst in die Plasmasubstanz eingedrungen, diese überschwemmt hat und von hier aus den Zellkern angegriffen hat. In den Glomerulis sind Pigmentationen selten, nur an einzelnen sieht man zwischen den Zellen kleinere Pigmentschollen (wohl in Capillaren gelagert). In den geraden Harncanälchen finden sich manchmal ganze Pigmentcylinder. Am Uebergang von Rinde zu Mark zeigen sich vereinzelt auch Geschwulstknötchen der geschilderten Form.

Ein einzig dastehendes Bild bietet die mikroskopische Untersuchung der Placenta[1]). Es wurden mehrere der makroskopisch auf Placentametastasen verdächtigen Stückchen geschnitten. Alle zeigen dasselbe Bild: Man sieht zunächst auf der uterinen Seite der Placenta in grosser Ausdehnung die Decidua basalis erhalten und in dieser kann man ziemlich diffus zerstreut bald grössere, bald kleinere Pigmentschollen wahrnehmen, die häufig den bläschenförmigen Zellen der Decidua aufgelagert erscheinen und in ähnlicher Art wie in der Niere vereinzelte Zellen zur Nekrose gebracht haben. An einem anderen Schnitt, wo ebenfalls noch ein Deciduarest vorhanden ist, der sich zwischen das Zottengewebe hineinsenkt, zeigen sich mehrere Häufchen, die sich aus ziemlich gleichmässig gebauten rundlichen Zellen von demselben Charakter wie die im Ovarium, zusammensetzen. Zwischendurch eingestreut liegen grössere blasige Zellen. Innerhalb der Zellhaufen sieht man nun ziemlich diffus vertheilt theils zwischen den Zellen, theils denselben aufgelagert, bald grössere. bald kleinere Pigmentschollen; ein bestimmter Zellcharakter lässt sich an ihnen nicht feststellen.

Sehr interessant sind nun die Metastasen innerhalb des Placentargewebes selbst. Dort sieht man die Zellhäufchen mit den Pigmentablagerungen am häufigsten in den intervillösen Räumen liegen und kann an mehreren Stellen ein directes Hineinwachsen in das Zottengewebe wahrnehmen. An einer Stelle konnte ich eine in ihrer Contur gut erhaltene Tochterzotte sehen, deren Gewebe vollkommen sarkomatös entartet war. Ausserdem finden sich in den mikroskopischen Befunden, bald in den Zotten selbst, bald zwischen ihnen Pigmentschollenablagerungen ohne Tumorentwicklung.

Bezüglich der Metastasirung des melanotischen Tumors ist wohl ziemlich sicher anzunehmen, dass dieselbe auf dem Blutwege vor sich geht. Wenn auch der Befund von Pigmentschollen im Blute, von dem ich berichtet habe, nicht ganz ausreicht, so scheint mir doch der makroskopische Obductionsbefund genügend für die Blutmetastasirung zu sprechen: es fanden sich nämlich die Drüsen bis auf eine Bronchialdrüse frei von melanotischen Metastasen. Dagegen hatte der carcinomatöse Tumor der Leber zu reichlichen

1) cf. Figur 1 u. 2.

Drüsenmetastasen geführt, was für dessen metastatische Aussaat auf dem Lymphwege spricht.

Epikrise.

Die im Vorstehenden geschilderte Beobachtung betrifft also eine Patientin, die unter der Diagnose Eklampsie am Ende der Schwangerschaft zur Operation gelangt, operativ entbunden wird und noch an demselben Tage stirbt. Die Section und mikroskopische Untersuchung ergiebt diffuse Melanosarkomatose, multiple Lebercarcinome und lässt Zweifel an der klinischen Deutung des Falles auftreten.

Handelt es sich denn thatsächlich um eine echte genuine Eklampsie?

Pathologisch-anatomisch fanden sich nicht die geringsten Veränderungen, die die Diagnose Eklampsie irgend wie stützen könnten. Speciell fanden sich die Schmorl'schen Eklampsiebefunde in unserem Falle nicht vor (nirgends hämorrhagische Nekrosen, keine Thrombosen in den Capillaren und Aesten der Vena portae, keine Blutextravasate, keine Fibrinablagerung). Die Nekrosen der Leber finden wohl ihre natürliche Erklärung als mechanische Drucknekrosen, bedingt durch die Tumormassen; in ähnlicher Art sind wohl die Nierenepithelnekrosen auf die Pigmenteinlagerungen zurückzuführen. Einen sicheren Beweis gegen die Diagnose vermag aber der mangelnde pathologisch-anatomische Befund nicht zu führen, da bekanntlich auch sichere genuine Eklampsien, ohne dass die pathologische Untersuchung einen positiven Befund ergab, beobachtet wurden und tödtlich verliefen. Möglicherweise könnte man in diesen Fällen mit einer erhöhten Virulenz des Eklampsietoxins rechnen, das tödtlich wirkt, bevor sichtbare gröbere pathologische Veränderungen noch eintreten können.

Stellen sich so der Diagnose Eklampsie immerhin bedeutsame Gegengründe in den Weg, so liegen in unserem Falle positive Befunde vor, die die Deutung der am Ende der Schwangerschaft aufgetretenen Krämpfe in anderer Weise ungezwungen erklären. Dass Hirntumoren epileptiforme Convulsionen veranlassen können, ist eine altbekannte Erfahrung; demgemäss kann man wohl annehmen, dass die grossen multiplen Hirnmetastasen unseres Falles auch die Krämpfe ausgelöst haben. Auf schon früher bestehende Hirndruckerscheinungen weisen wohl die anamnestischen Angaben des Mannes zurück, der von einem sich stets steigernden Kopfschmerz

der Frau berichtete. Weshalb die Convulsionen erst so spät und plötzlich auftraten, kann möglicherweise in der Erfahrungsthatsache seine Erklärung finden, dass Hirntumoren oft erst dann zu Krämpfen führen, wenn die Geschwulst durch ihr mehr oder minder schnelles Wachsthum die Oberfläche erreicht und vorwölbt. Mit dem plötzlichen Auftreten der Convulsionen lässt sich wahrscheinlich auch der Befund der frischen Gehirnblutungen in Zusammenhang bringen. Immerhin lässt das Sistiren der Anfälle nach der operativen Entbindung mit der Möglichkeit des Bestehens einer genuinen Eklampsie und einer therapeutischen Beeinflussung der Anfälle durch die schnelle Entbindung rechnen.

Eine Frage von wesentlich theoretischer Bedeutung liefert der Befund der melanotischen Ovarialgeschwülste: Liegen in unserem Falle primäre Melanosarkome der Ovarien vor, oder sind diese Tumoren als metastatische aufzufassen. Als Entstehungsherd melanotischer Geschwülste kommen nach den Lehrbüchern Haut, Auge, Nebenniere, Arachnoidea vor Allem in Frage. Die Haut ist als primärer Geschwulstboden auszuschliessen, da sich die vorgefundenen Knötchen stets in der Subcutis vorfanden, zum grössten Theil dem Verlauf subcutaner Venen folgen, sodass zuerst klinisch mit dem Bestehen von Phlebolithen gerechnet wurde. Ebenso erwiesen sich Auge, Nebenniere und Arachnoidea frei von Geschwulstbildung. Die multiplen Knoten im Gehirn entsprechen genau den beschriebenen Hirnmetastasen bei allgemeiner Melanosarkomatose, wie die von v. Krasting (25) in Basel zusammengestellten Fälle melanotischer Hirnmetastasen einwandsfrei beweisen. Ein primäres melanotisches Sarkom, das von der Hirnsubstanz seinen Ausgangspunkt nehmen sollte, wurde noch nicht beobachtet. Das Bild der in unserem Falle vorgefundenen Lebertumoren reiht sich den bisher beschriebenen Bildern melanotischer Tumormetastasen in jeder Hinsicht an. Primäre Lebermelanosarkome gehören zu den grössten Seltenheiten. Virchow beschreibt in seiner Onkologie den ersten Fall, den Lebert (26) beobachtet hat und glaubt, dass die primären Melanosarkome der Leber sich durch ein diffus infiltrirendes Wachsthum zum Unterschied von den metastatischen Tumoren charakterisiren. Inzwischen sind aber Fälle zur Beobachtung gelangt, in denen man neben Geschwulstknoten auch Infiltrate sehen konnte, die sicher als metastatisch entstanden gedeutet werden konnten.

Wenn auch die Entscheidung der Frage, wo bei multipler Tumorbildung im Organismus der Sitz des primären Tumors zu

suchen ist, oftmals auf grosse Schwierigkeiten stösst, so ist meiner Meinung nach bei unserem Fall die Leber als primärer Sitz des Tumors einmal deshalb auszuschliessen, weil, wie bereits erwähnt, unser Befund in dieser Hinsicht sich den gewöhnlichen metastatischen Befunden melanotischer Geschwülste anreiht und wir zweitens an anderer Stelle, nämlich den Ovarien einen Herd finden, den wir mit grösster Wahrscheinlichkeit als den primären ansprechen können. Zwei Momente sprechen nun ganz besonders für die primäre Entwicklung des melanotischen Sarkoms in den Ovarien:

1) die Doppelseitigkeit der Tumoren, ein Factor, der bei der Entstehung maligner Ovarialtumoren (27) sehr häufig zur Beobachtung gelangen soll und

2) die vollkommene Substitution des Ovarialgewebes durch Tumorgewebe, was bisher bei metastatischer Bildung von Pigmentgeschwülsten in Ovarien nicht gesehen wurde. Aus dem erwähnten Grunde spricht sich auch Pfannenstiel (27) bei Beurtheilung des Westenhöffer'schen Falles gegen die primäre Genese des Tumors im Ovarium aus, eben weil in diesem Falle Knotenbildung und nicht diffuses Aufgehen der ganzen Ovarien im Tumorgewebe beobachtet wurde. Nach diesen Erwägungen kommen wir also dazu, die oben aufgeworfene Frage dahin zu beantworten, dass der primäre melanotische Tumor vom Ovarium seinen Ausgang nahm. Unser Fall würde demnach die dritte einwandsfreie Beobachtung dieser Art sein.

Die innige Beziehung zwischen Ovarien und Gravidität wirft unwillkürlich die schwer zu beantwortende Frage auf, ob und in welcher Hinsicht eine Beeinflussung des Wachsthums von Eierstocksgeschwülsten durch die Schwangerschaft stattfindet. Die Ansichten der einzelnen Autoren über diesen Gegenstand gehen ziemlich auseinander. Während Olshausen (28) und Spiegelberg (29) der Meinung sind, dass unbedingt ein ungünstiger Einfluss von Seiten der Gravidität auf das Wachsthum der Ovarialtumoren bestehe, verhält sich Löhlein (30) im Grossen und Ganzen demgegenüber ablehnend. Bei unserem Fall ist es schwer, sich für einen besonders ungünstigen Einfluss der Gravidität auf das Wachsthum der Ovarialgeschwülste zu entscheiden, da es sich um eine Geschwulstart handelt, die auch ohne vorliegende Schwangerschaft ein schnelles Wachsthum zeigt. Immerhin würden theoretische Erwägungen der Gravidität insofern eine besondere Bedeutung für die Entstehung primärer melanotischer Geschwülste im Ovarium zuweisen, als man im Einvernehmen mit den Bab'schen Ansichten

annehmen könnte, dass der durch die Gravidität auf die Ovarien ausgeübte Reizzustand möglicher Weise unter besonderen Verhältnissen eine Anlockung von Chromatophoren hervorrufen könnte, die einmal das Luteinpigment beim normalen Vernarbungsprocess ersetzen sollten und nunmehr die Entstehung von Melanosarkomen in Ovarien ermöglichen würden.

Eine besondere Bedeutung erlangt unser Fall noch dadurch, dass sich in einem Organismus völlig unabhängig von einander Carcinome und Sarkome entwickelt haben. Wenn man den grossen grauweissen Tumor und die massenhaft kleinen weissen betrachtet, so könnte man zunächst auf den Gedanken kommen, dass es sich um weisse Metastasen von Melanosarkomen handelte, was keinen aussergewöhnlichen Befund darstellen würde. Die mikroskopische Untersuchung erwies jedoch absolut einwandsfrei die weissen Tumoren, wie bereits oben beschrieben, als Adenocarcinome, im Gegensatz zu den schwarzen Melanosarkomen. Auffallend bleibt stets die Thatsache, dass wir überhaupt zwei histologisch völlig verschiedene Geschwülste in einem Organismus, ja sogar in einem Organ vorfinden. Ob das Entstehen dieser beiden Geschwulstarten wie es Opitz (31) und Nebesky (32) angenommen haben, auf einen gemeinsamen Reiz zurückzuführen ist, den wir vorläufig nicht kennen, wage ich nicht zu entscheiden. Für die Aetiologie der malignen Geschwülste bieten diese exclusiv seltenen Fälle jedenfalls ein besonderes Interesse. Die Frage eines möglicher Weise bestehenden Zusammenhanges zwischen malignen Bindegewebs- und Epithelgeschwülsten ist gerade in letzter Zeit durch die experimentelle biologische Forschung in Angriff genommen worden. Sie hat beim Thiere zu dem experimetellen Ergebniss geführt, dass carcinomatöse Tumoren allerdings in verschiedenen Generationen in sarkomatöse Bildungen übergehen können.

Ehrlich (33), Apolant (33), Leo Löb (34) und neuerdings Lewin sahen bei ihren Ueberimpfungsversuchen von Carcinomgeschwulstpartikelchen auf weisse Mäuse zunächst Mischgeschwülste und etwa in der 10. Generation der weiteren Ueberimpfungen ein typisches Sarkom entstehen. Interessant ist auch der Fall Schmorl's (35); es handelte sich hier um ein Adenom der Thyreoïdea. Das nach der Operation aufgetretene Recidiv stellte ein typisches Carcinosarkom dar, das ebenfalls exstirpirt worden war. Bei der Obduction der an allgemeiner Metastasirung gestorbenen Frau konnte Schmorl universelle Sarkomatose feststellen.

Die Erklärung für die Möglichkeit einer Entstehung eines Sarkoms aus Carcinomen sehen Ehrlich (33) und Apolant (33) in einer Reizwirkung, die von Carcinomen ausgehen soll und in einer gewissen Phase der Entwicklung die sarkomatöse Entartung des bindegewebigen Zwischengerüstes bedingt. Ich möchte nicht glauben, dass sich in unserem Falle bei den scharf geschiedenen histologischen Bildern ein ähnlicher Zusammenhang zwischen Carcinom und Sarkom annehmen liesse. Ein gewisser loser Zusammenhang beider Geschwulstarten könnte allerdings darin erblickt werden, dass beide einem zur Blastomatose neigenden Organismus angehören, und dass die an und für sich schon zu geschwulstmässigem Wachsthum disponirten Zellen einem möglicherweise erhöhten Reizzustand durch die Gravidität ausgesetzt waren.

Eine besondere Bedeutung erlangt unser Fall noch durch die interessanten pathologischen Befunde an Placenta und Niere. Wie bereits erwähnt, fanden sich in der Placenta und zwar auf der mütterlichen Seite, reichlich schwarz-braune, stecknadel- bis hirsekorngrosse Flecke, die man bei oberflächlicher Betrachtung leicht hätte übersehen können. Mikroskopisch erwiesen sich diese Stellen als melanotische Tumormetastasen, eine Beobachtung, die als in der Literatur einzig dastehende anzusehen ist. Es erscheint mir nicht wunderlich, dass bei der allgemeinen Sarkomatose, die sich vorfand, mit dem Blute auch Geschwulstelemente in die Placenta verschleppt worden sind und dort metastatische Tumorbildungen bedingt haben. Interessant ist nur, dass die Uteruswand (ich habe verschiedene Schnitte von den verschiedensten Stellen angefertigt und mikroskopisch untersucht) vollständig frei geblieben war. Nur die Decidua basalis war mit befallen. Der Weg, auf dem es zur Metastasirung kam, ist doch wohl vollständig klar. Anschwemmung der melanotischen Tumorelemente in die intervillösen Räume durch das Blut, Haftenbleiben an den Zotten und Entwicklung von metastatischen Knötchen mit Uebergreifen auf das Zottengewebe selbst. Der kindliche Organismus erschien bei der Obduction vollkommen frei von jeder makroskopischen Metastasenbildung. Es wäre möglich, dass man bei diesen Placentarbefunden in mikroskopischen Schnitten der Leber auch hie und da Pigmentschollen hätte wahrnehmen können. An den wenigen Stellen, die mikroskopisch verarbeitet wurden, gelang dies nicht.

In der Niere fand sich genau dasselbe Bild, wie es A. Tietze (37) im Jahre 1893 bei einem Fall von allgemeiner

Melanosarkomatose mit Melanurie beobachten konnte. Dass unser Fall auch mit Melanurie verknüpft gewesen ist, dafür spricht wohl erstens die Farbe, zweitens das Vorhandensein von massenhaft scholligen braunen Pigmentkörnchen im Urinsediment. Der chemische Nachweis, die Eiselt'sche Melaninreaction ist leider nicht geführt worden, da ja auch die Diagnose nach dieser Richtung hin unterblieb. Dass die braunen Schollen nicht etwa Gallenpigment waren, ergab der negative Ausfall der Gallenfarbstoffreaction. Schon Tietze wies in seiner Arbeit darauf hin, dass die Fälle von universeller Melanosarkomatose, die mit Melanurie verbunden sind, wohl alle dasselbe Bild in den Nieren aufzuweisen hätten. Leider brächte die Literatur nur wenige Angaben, die sowohl nach der pathologisch-anatomischen Seite als auch in klinischer Hinsicht bezüglich des Vorkommens von Melanurie zufrieden stellten. Die Nierenveränderungen bei der allgemeinen Melanosarkomatose zeigen die auffallendste Aehnlichkeit mit den Nierenbildern, die man bei Ausscheidung von anderen pathologischen Harnfarbstoffen sehen kann, so z. B. bei derjenigen des Gallenfarbstoffs wie bei der Hämoglobinurie. Hierzu gehören auch die Nierenveränderungen, die Heidenhain (37) bei Injection von Indigocarmin in die Vena jugularis bei Thieren beobachten konnte. Bezüglich der Melanurie nimmt nun Tietze die von Heidenhain für die eben erwähnten Bilder gegebene Erklärung an, dass die Niere durch die Thätigkeit gewisser Abschnitte der Harncanälchen das Pigment aus dem Blute aufsammele, condensire und ausscheide, auch wenn dasselbe nur in minimalen Mengen im Blute vorhanden wäre.

Bei den minimalen Melaninbefunden im Blute, die man bisher hat erheben können, kann man sich kaum vorstellen, dass die Niere als blosses Ausscheidungsorgan einen Harn mit derartig concentrirtem melanotischen Farbstoff liefern sollte, wie man ihn gewöhnlich bei der Melanurie findet. Ich glaube, mit meinen mikroskopischen und klinischen Befunden der Tietze'schen Ansicht vollkommen beistimmen zu können, dass es der vitalen Thätigkeit der Nierenepithelien bedarf, um das Pigment ausscheidungsfähig zu machen. Wie der Farbstoff in die Nierenepithelien gelangt, darüber bestehen noch Zweifel. Man fand den Farbstoff im Blute, sowohl in gelöster wie in Schollenform. Auch in der Niere konnte man ihn zwischen den Epithelien in den Capillaren in Schollenform nachweisen. Immerhin ist die Möglichkeit nicht von der Hand zu weisen, dass der Farbstoff auch in gelöster Form zu den Epi-

thelien gelangt. Im Harn selbst kommt der Farbstoff ebenfalls bald gelöst, bald in Schollenform vor. Darüber, dass der Harnfarbstoff vollkommen identisch mit dem des Tumors ist, bestehen wohl heute keine Zweifel mehr.

Das Ergebniss vorstehender Ausführungen wäre in folgenden Punkten zusammenzufassen.

1. Die in unserem Falle intra graviditatem beobachteten epileptiformen Krämpfe sind mit grösster Wahrscheinlichkeit nicht durch Eklampsie bedingt, sondern finden ihre Erklärung in dem Vorhandensein multipler Hirntumoren.

2. Die Möglichkeit, dass sich im Ovarium primäre Melanosarkome entwickeln können, ist gegeben. Unser Fall reiht sich den bisher beschriebenen als dritter einwandsfreier an.

3. Die in unserem Falle sich findenden zwei Geschwulstarten stehen in keinerlei Zusammenhang mit einander. Es bestehen völlig unabhängig von einander multiple Melanosarkome und Lebercarcinome.

4. Maligne Tumoren können auch zu Metastasirungen in die Placenta führen. Hiernach liegt die Möglichkeit der Metastasirung auf den Fötus vor.

5. Die bei allgemeiner Melanosarkomatose vorkommende Melanurie ist durch ein ganz bestimmtes Nierenbild charakterisirt und bedingt.

Zum Schluss sei es mir gestattet, meinem hochverehrten Chef, Herrn Primärarzt Dr. Asch für die Anregung zur Arbeit und Herrn Prof. Winkler für die Durchsicht der Präparate meinen besten Dank auszusprechen.

Literatur.

1. Virchow, Onkologie. Bd. II.
2. Haeckel. Ueber melanotische Geschwülste der weiblichen Genitalien.
3. Torggler, Monatsschrift für Geburtsh. u. Gyn. 1900. Bd. XI. S. 382.
4. Bab, Ueber Melanosarcoma ovarii. Dieses Arch. Bd. 79. S. 158.
5. Andrews, Melanotic Sarcoma of the ovar. Obst. Society of London. 1901. Oct. 2. Transact. Vol. IV. pag. 228—233.
6. Amann, Centralbl. f. Gyn. 1903. 14. 1. S. 874; ferner S. 213.
7. Larrain, Presse méd. 24. Mai 1905.
8. Westenhoeffer, Sarcomatosis universalis. Verein für innere Medicin Berlin. 24. 3. 1902. Deutsche med. Wochenschr. 1902. No. 18. S. 133.

9. Mangelsdorf, Ueber einen Fall von Hautmelanosarkom des Oberschenkels. In.-Diss. 21. 6. 1905. Berlin.
10. Laënnec, Die krankhaften Geschwülste. Bd. II. S. 183.
11. Stromeyer, citirt bei Mangelsdorf, cfr. No. 9.
12. Virchow, Die pathologischen Pigmente. Virchow's Archiv I. Bd. 47.
13. Langhans, Beobachtungen über Resorption der Extravasate und Pigmentbildung. Arch. f. pathol. Anat. u. Physiologie. Bd. II.
14. Gussenbauer, Ueber die Pigmentbildung in melanot. Sarkom. Virchow's Archiv. Bd. 63. S. 322.
15. Schmidt, Verwandtschaft der hämatogenen und autochthonen Pigmente. Virchow's Arch. 1889. Bd. 115. — Hämorrhagie und Pigmentbildung. Ergeb. der allgem. Path. III. 1897.
16. Berdez und Nencki, Archiv f. experiment. Pathologie u. Pharmakologie. 1886. Bd. 20. S. 346.
17. Vogel, Allgem. pathologische Anatomie.
18. Lubarsch, Fetthaltige Pigmente. Centralbl. f. allg. Path. 1902. XIII.
19. Schmiedeberg, Ueber die Elementarformel einiger Eiweisskörper und über die Zusammensetzung und Natur der Melanine. Arch. f. exp. Path. 1897. Bd. 39.
20. Staffel, Genese der melanotischen Pigmente. Münchener med. Wochenschrift. 1906. No. 6.
21. Recklinghausen, Hämochromatose. Tagebl. der Naturforscher-Vers. Heidelberg 1889.
22. Ribbert, Ueber das Melanosarkom. Beitr. zur patholog. Anatom. u. zur allg. Pathol. 1897. 21. Bd. 3. S. 471.
23. Borst, Die Lehre von den Geschwülsten. Wiesbaden 1902.
24. Krukenberg, Grundzüge einer vergleichenden Physiologie der Farbstoffe. Heidelberg 1884.
25. v. Krasting, citirt bei Haeckel, cfr. No. 2.
26. Lebert, Virchow's Onkologie. Bd. 2.
27. Pfannenstiel, Die Erkrankungen des Eierstocks und Nebeneierstocks. Veit'sches Handb. Bd. 4. Th. I. S. 127. II. Aufl.
28. Olshausen, Die Krankheiten der Ovarien.
29. Spiegelberg, Lehrbuch der Geburtshülfe. S. 30.
30. Löhlein, citirt von Dr. Bircher, Centralbl. 1907. No. 44.
31. Opitz, Zwei ungewöhnliche Uteruscarcinome u.s.w. Zeitschr. f. Geburtshülfe u. Gyn. Bd. 49.
32. Nebesky, Ueber das gleichzeitige Vorkommen von Sarkom und Carcinom am Uterus. Dieses Arch. 1904. Bd. 73.
33. Ehrlich-Apolant, Berliner klin. Wochenschr. 1906. No. 1. S. 37.
34. Leo Löb, Berliner klin. Wochenschr. 1906. No. 24. S. 798.
35. Schmorl, Berliner klin. Wochenschr. 1906. No. 1. S. 38.
36. Tietze, A., Bibliotheca Medica. E. 1893. Heft I.
37. Heidenhain, citirt bei Munk, Physiologie.

Erklärung der Figuren.

Figur 1. Obj. 3, Ocul. 1. Melanosarkommetastase in der Placenta. Z. = Zotten, m.P. = melanotisches Pigment, Sa. = Sarkomgewebe.

Figur 2. Obj. 3, Ocul. 1. Decidua basalis mit Pigmenteinlagerung.

Figur 3. Obj. 5, Ocul. 1. Nierenepithelien mit Pigmentkörnchen. t.c. = tubuli contorti, m.P. = melan. Pigment.

Figur 4. Obj. 3, Ocul. 1. Melanosarkom und Adenocarcinom in der Leber. m.Sa. = melan. Sarkom, A.c. = Adenocarcinom.

Lebenslauf.

Ich, Nathan Markus, jüdischer Confession, preussischer Staatsangehöriger, bin am 14. November 1884 zu Pleschen (Posen) als Sohn des Rentners H. Markus, jetzt wohnhaft zu Kattowitz, geboren. Ich besuchte die Gymnasien zu Ratibor und Kattowitz, wo ich Ostern 1904 meine Reifeprüfung bestand. Hierauf studirte ich zu Würzburg, darauf in Breslau, bestand im Juni 1906 hier die ärztliche Vorprüfung, bezog darauf die Universität Berlin und beendete mein Staatsexamen in Breslau am 26. April 1909. Im praktischen Jahr war ich zuerst auf der inneren Abtheilung unter Prof. Stern, zuletzt auf der gynäkologischen Abtheilung des Allerheiligenhospitals unter Primärarzt Dr. Asch thätig. Seit Oktober 1910 bin ich Assistent an der gynäkologischen Abtheilung.

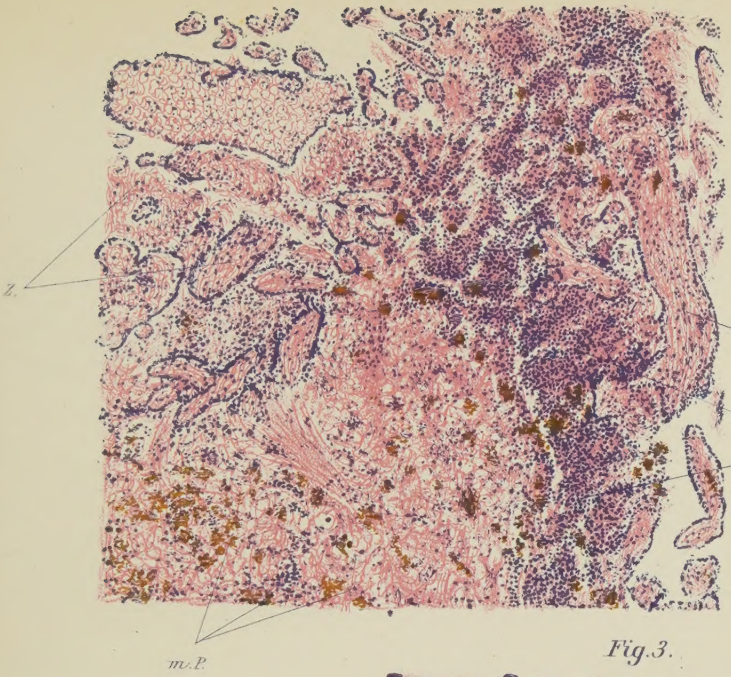

Fig. 1.

Fig. 2.

Fig. 3.

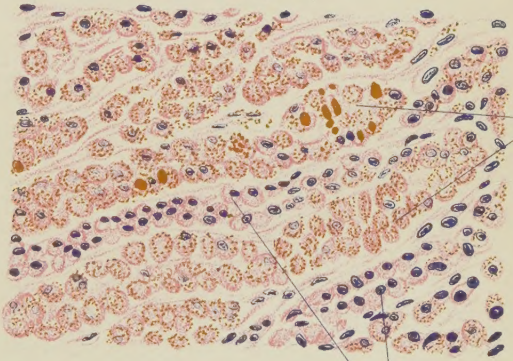

Fig. 4.

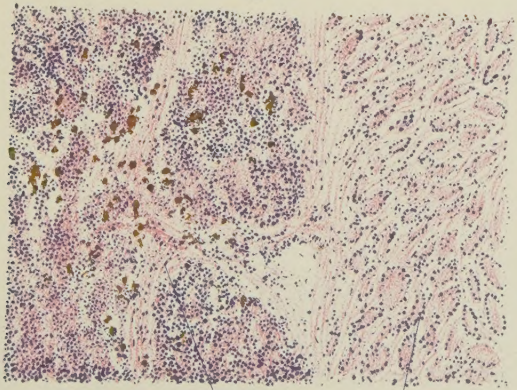

L.J.Thomas, Lith. Inst, Berlin